



**IMIP**

Instituto de Medicina Integral  
Prof. Fernando Figueira

# **DUCTO VENOSO DESCOMPLICADO**

**GUIA DE INTERPRETAÇÃO E AVALIAÇÃO PARA  
RESIDENTES**

**CINTHIA FREIRE CARVALHO  
ALEX SANDRO ROLLAND SOUZA**

Cíntia Freire Carvalho  
Alex Sandro Rolland Souza



Instituto de Medicina Integral Professor Fernando Figueira – IMIP  
Ficha Catalográfica BAB-032/2021  
Elaborada por Túlio Revoredo CRB-4/2078

---

S729d Ducto venoso descomplicado: guia de interpretação e avaliação para residentes / Autores: Alex Sandro Rolland Souza; Cíntia Freira Carvalho – Recife: IMIP, 2021.

13 f.: il.

ISBN 978-65-86781-04-5

1. Ducto venoso. 2. Hepatologia 3. Doppler. I. Souza, Alex Sandro Rolland: autor. II. Carvalho, Cíntia Freira: autora. IV. Título.

CDD 616.3623

---

## SUMÁRIO

|   |    |
|---|----|
| Anatomia do ducto venoso em tópicos   | 03 |
| Por onde começar?   | 05 |
| Mas, como é a onda?   | 07 |
| Como interpretar?   | 08 |
| E no 2° e 3° trimestres?  | 10 |
| Quando interromper a gestação no caso de restrição de crescimento intrauterina? | 13 |
| Curiosidades sobre o ducto venoso   | 14 |
| Referências   | 19 |

## Anatomia do ducto venoso em tópicos

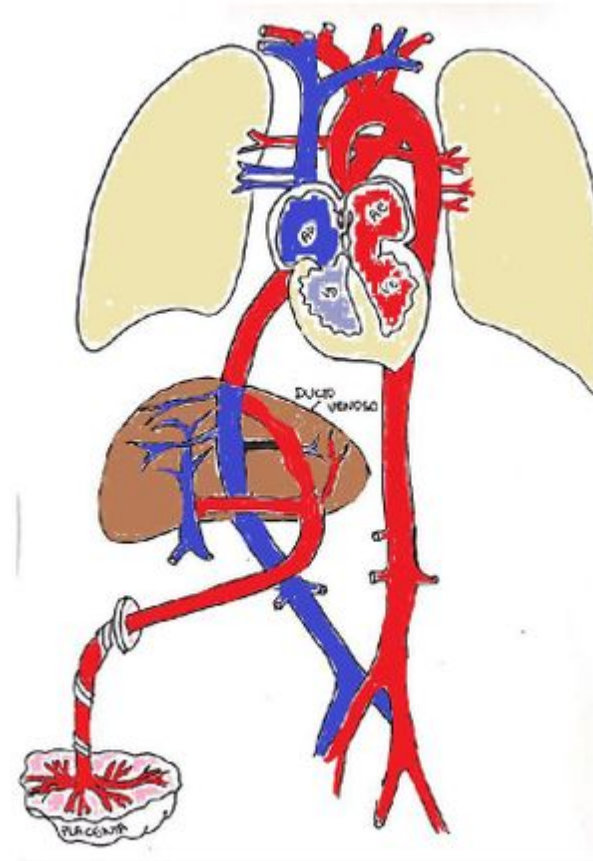
- O ducto venoso (DV) é um dos três "shunts" presentes na circulação fetal.

(Lembra dos outros? Forame oval e Ducto arterioso)

- Percorre a porção infra-hepática, entre os lobos direito e esquerdo na altura da 10ª e 12ª vértebras torácicas.

- Vai até a veia cava inferior ou veia hepática superior.

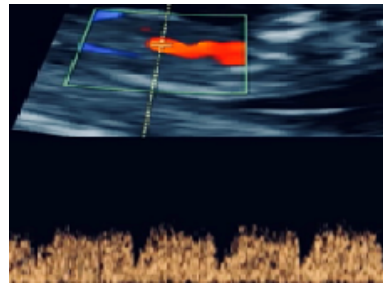
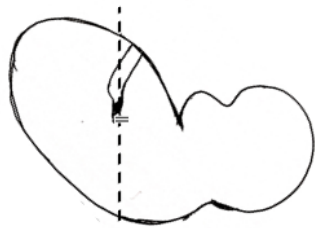
- Após o nascimento, oblitera-se e forma o ligamento venoso.



- Possui uma condensação de fibras de elastina que se comporta com um sistema de alta pressão, com geração de fluxo persistente de alta velocidade formando uma estrutura diferente das outras veias.

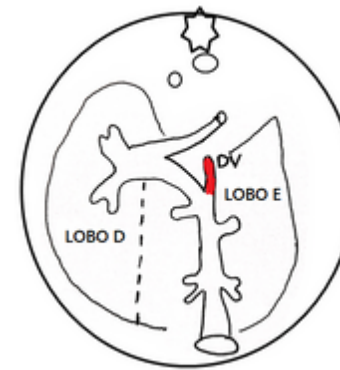
## Por onde começar?

- Pode ser avaliada em dois planos: o longitudinal e o transverso oblíquo do abdome superior que pode ser realizado no 2° e 3° trimestres.
- A técnica longitudinal é preferida pelo controle da insonação anterior ou posterior.
- O calliper (SINAL DO IGUAL) de 2 mm é colocada no local do *aliasing* com o menor ângulo de insonação possível, já que amostra de Doppler pulsado > 2 mm aumenta o risco de contaminação de áreas adjacentes.



Plano sagital do DV  
(lembrar de magnificar abdome e tórax)

05

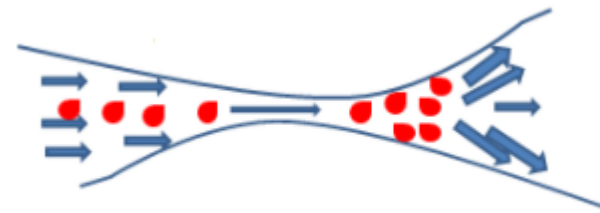


Plano transversal do abdome

Mas o que é *ALIASING*?

- A diferença entre os diâmetros da veia umbilical e ducto venoso determina uma diferença de gradiente de pressão e turbilhonamento do fluxo sanguíneo, representado por uma área de mistura de cores no Doppler colorido (N° de Reynolds).

**Desalinhamento dos vetores de velocidade pós estreitamento = fluxo turbulento**




N° de Reynolds

06

## Mas, como é a onda?

- Diferente da maioria das ondas Doppler estudadas, a onda do DV é TRIFÁSICA.
- Caracterizadas por um pico durante a sístole ventricular (onda S), outro pico durante a diástole ventricular (onda D) e um nadir durante a contração atrial (onda a).



07

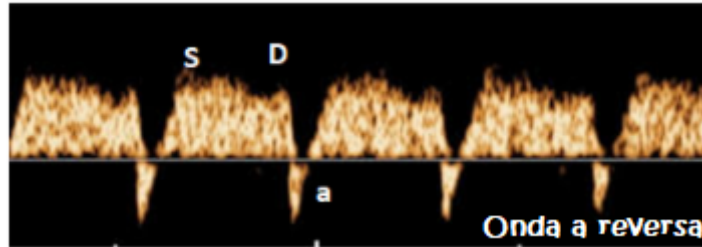
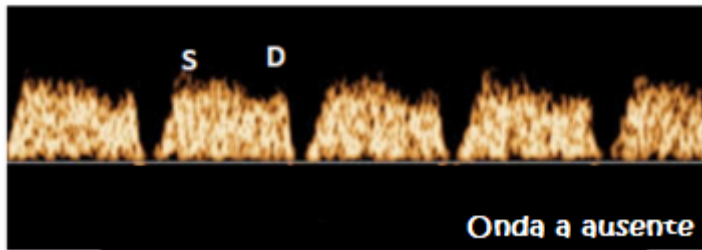
## Como interpretar ?

- Primeiro: depende da idade gestacional!
- No morfológico do 1º trimestre serve como parâmetro associado a anomalias cromossômicas e malformações estruturais, principalmente cardíacas!
- Isso acontece quando temos um **fluxo anormal** do DV (principalmente se a translucência nucal (TN) fetal também estiver alterada).

O que seria um fluxo anormal do ducto venoso?

- É definido como a detecção de fluxo **ausente** ou **invertido** durante a onda atrial e também quando há um aumento do índice de pulsatilidade (IP) o que chamamos de DV resistente.
- Se a onda "a" reflete a contração atrial, o fluxo anormal do DV pode refletir contração atrial prejudicada e redução da complacência miocárdica.

08



- Em fetos com cariótipo normal, o achado do DV com onda "a" ausente ou reversa no 1º trimestre é considerado melhor preditor de cardiopatia congênita, pois aumenta quase 10x o risco, independentemente da medição da TN.

- A prevalência de fluxo alterado em gravidezes normais é cerca de 1,5%.

- A avaliação do IP do DV, ao invés de apenas ausente/reverso da velocidade da contração atrial, pode melhorar a taxa de detecção de anomalias cardíacas em 70%.

E no 2º e 3º trimestres?

- Nesse caso, o estudo do IP do DV também está relacionado com o manejo de fetos com restrição de crescimento.

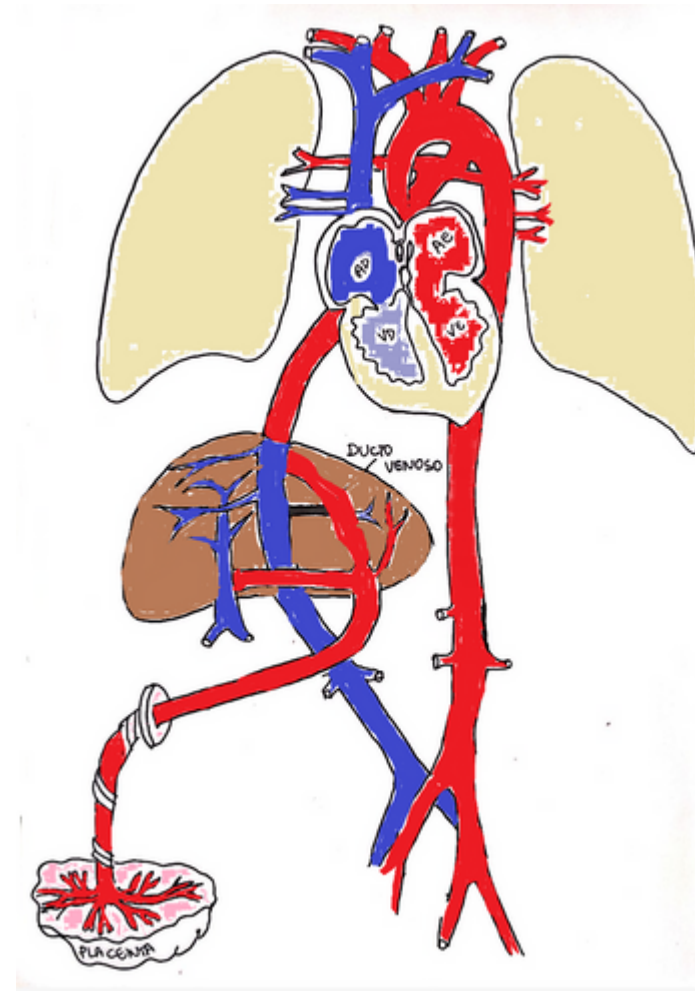
- Na presença de má adaptação placentária, ocorre um aumento na resistência da artéria umbilical e também elevação da pressão venosa central, reduzindo o fluxo no DV por comprometimento cardíaco.



- O tônus do ducto venoso é responsivo ao estado de oxigenação fetal. Quando o feto está em estado de hipoxemia, o DV dilata-se, por constrição da vasculatura hepática ou por compostos endógenos como a prostaglandina.

- Nestes casos o fluxo sanguíneo desviado através do DV aumenta e pode alcançar cerca de 70% do fluxo sanguíneo umbilical. Isso ocorre na tentativa de garantir um suprimento de oxigênio e glicose adequados para órgãos vitais, como cérebro e coração.

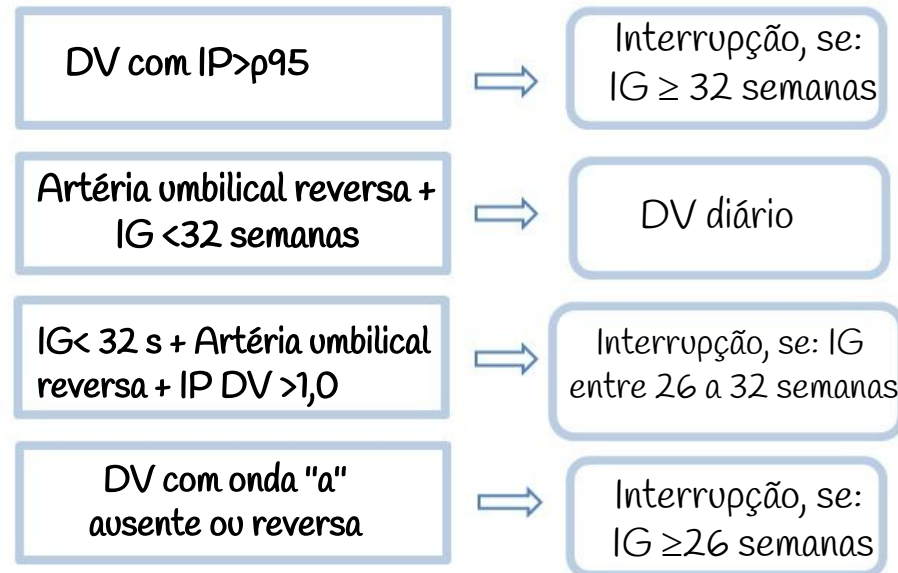
- Foi observado que o fluxo sanguíneo do DV diminui significativamente do 2º para o 3º trimestre, o que pode explicar a vasodilatação leve nas artérias cerebrais observadas em fetos humanos normais, como uma compensação da diminuição do fluxo e da oxigenação através do DV para o cérebro.



- Quando a onda "a" está ausente ou reversa pode indicar acidemia e morte fetal iminente.

## Quando interromper a gestação no caso de restrição de crescimento intrauterina (RCIU)?

Segundo a maioria dos protocolos e o estudo proposto por Gratácos e Figueras, se RCIU com:



## Curiosidades sobre o DV

- Em algumas cardiopatias congênicas, o entendimento da fisiopatologia ajuda a compreender o monitoramento cardíaco através do DV. No caso de algumas arritmias cardíacas, como a taquicardia supraventricular fetal (TSV), a frequência cardíaca rápida leva à função cardíaca ineficaz. Nesses casos, o DV avaliará o risco de predição de hidropsia e o grau de aumento da pressão venosa central, quando o típico padrão trifásico é substituído por fluxo bifásico com reversão do fluxo holodiastólico. A terapia antiarrítmica deve ser iniciada antes da substituição do fluxo bifásico, e a resposta ao tratamento é a restauração da onda trifásica do DV.



## Curiosidades sobre o DV



- Outra doença que produz efeito cardiovascular significativo é a síndrome transfusor-transfundido (STT). O gêmeo receptor mostra sinais de hipervolemia, hipertrofia miocárdica e falha de alto débito que induz a hidropisia fetal. No receptor, as velocidades da onda DV e da onda D tendem a diminuir como um sinal de aumento pré-carga e enchimento ventricular prejudicado. (Sempre olhar DV, lembre-se da classificação de Quintero).

- Na ultrassonografia do 1º trimestre de gestação monocoriônicas diamnióticas, discrepância entre TN, fluxo alterado de DV e válvula tricúspide podem representar a manifestação inicial de desequilíbrio hemodinâmico e manifestação inicial de STT.

15

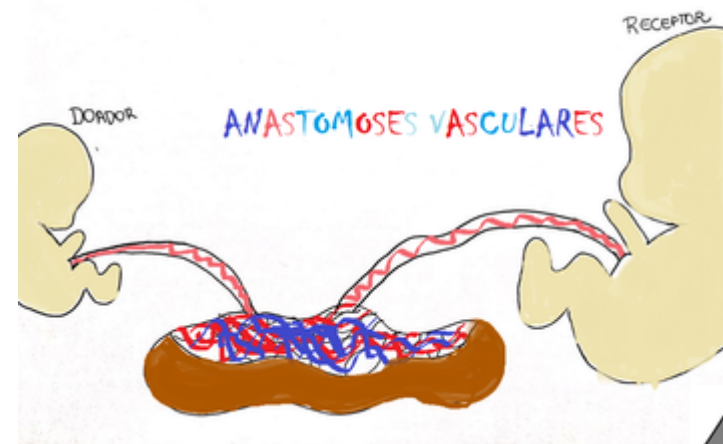
## Curiosidades sobre o DV



- Recentemente observou-se uma variabilidade de fluxo do ducto venoso em relação ao sexo fetal, que sugere um desenvolvimento cardiovascular diferente entre os sexos feminino e masculino.

Porque utilizar o IP?

- Existe uma variabilidade da medida do DV por via abdominal, porém observou-se que o grau de repetibilidade inter e intraobservadores é aceitável, do ponto de vista estatístico. Dentre os parâmetros utilizados, o IP apresentou a melhor reprodutibilidade.



16

## Curiosidades sobre o DV (Resumo para ultrassonografista)



17

**Idade Gestacional: 11 a 13,6 semanas**

**CCN: 45- 84mm**

**Feto em repouso / dorso posterior**

**Magnificar a imagem: apenas fôrax e abdome**

**Corte sagital mediano**

**Ângulo de insonação <30º**

**Amostra (gate) entre 1- 0,5mm**

**Filtro de parede de baixo (50-70Hz)**

**Velocidade de varredura: 2-3 cm/s**

**4 a 6 ondas na tela**

## Curiosidades sobre o DV (Resumo para ultrassonografista)



18

**Idade Gestacional: 29 e 39 T**

**Feto em repouso**

**Magnificar a imagem: apenas fôrax e abdome**

**Corte sagital mediano ou transverso do abdome - tentar angular coluna**

**Ângulo de insonação <30º**

**Amostra (gate) entre 1- 0,5mm**

**Filtro de parede de baixo (50-70Hz)**

**Velocidade de varredura: 2-3 cm/s**

**4 a 6 ondas na tela**

## Referências

1. Maiz N, Plasencia W, Dagklis T, Faros E, Nicolaidis K. Ductus venosus Doppler in fetuses with cardiac defects and increased nuchal translucency thickness. *Ultrasound Obstet Gynecol.* 2008 Mar;31(3):256–60.
2. Souka AP, Krampl E, Bakalis S, Heath V, Nicolaidis KH. Outcome of pregnancy in chromosomally normal fetuses with increased nuchal translucency in the first trimester. *Ultrasound Obstet Gynecol.* 2001;18(1):9–17.
3. Nicolaidis KH, DeFigueiredo D do B. O exame ultrasonográfico entre 11–13 +6 semanas. 2004; Available from: <http://www.fetalmedicine.com/synced/fmf/FMF-portuguese.pdf>
4. Spencer K, Spencer CE, Power M, Moakes A, Nicolaidis KH. One stop clinic for assessment of risk for fetal anomalies: A report of the first year of prospective screening for chromosomal anomalies in the first trimester. *BJOG An Int J Obstet Gynaecol.* 2000;107(10):1271–5.
5. Matias A, Gomes C, Flack N, Montenegro N, Nicolaidis KH. Screening for chromosomal abnormalities at 10–14 weeks: The role of ductus venosus blood flow. *Ultrasound Obstet Gynecol.* 1998;12(6):380–4.
6. Murta CGV, Moron AF, De Ávila MAP. Detection of functional changes of the fetal heart in the first trimester of gestation. *Arq Bras Cardiol.* 1999;72(6):745–50.
7. Balique JG, Regairaz C, Lemeur P, Espalieu P, Hugonnier G, Cuilleret J. Anatomical and experimental study of the ductus venosus. *Anat Clin.* 1984;6(4):311–6.
8. Mavrides E, Moscoso G, Carvalho JS, Campbell S, Thilaganathan B. The human ductus venosus between 13 and 17 weeks of gestation: Histological and morphometric studies. *Ultrasound Obstet Gynecol.* 2002;19(1):39–46.
9. Tchirikov M, Schroder HJ, Hecher K. Ductus venosus shunting in the fetal venous circulation: Regulatory mechanisms, diagnostic methods and medical importance. *Ultrasound Obstet Gynecol.* 2006;27(4):452–61.
10. Mavrides E, Moscoso G, Carvalho JS, Campbell S, Thilaganathan B. The anatomy of the umbilical, portal and hepatic venous systems in the human fetus at 14–19 weeks of gestation. *Ultrasound Obstet Gynecol.* 2001;18(6):598–604.
11. Kiserud T, Hellevik LR, Eik-Nes SH, Angelsen BAJ, Blaas HG. Estimation of the pressure gradient across the fetal ductus venosus based on doppler velocimetry. *Ultrasound Med Biol.* 1994;20(3):225–32.
12. Darby JRT, Schrauben EM, Saini BS, Holman SL, Perumal SR, Seed M, et al. Umbilical vein infusion of prostaglandin I<sub>2</sub> increases ductus venosus shunting of oxygen-rich blood but does not increase cerebral oxygen delivery in the fetal sheep. *J Physiol.* 2020;0:1–11.
13. Bellotti M, Pennati G, De Gasperi C, Battaglia FC, Ferrazzi E. Role of ductus venosus in distribution of umbilical blood flow in human fetuses during second half of pregnancy. *Am J Physiol - Hear Circ Physiol.* 2000;279(3 48-3):1256–63.
14. Kiserud T. Fetal venous circulation - An update on hemodynamics. *J Perinat Med.* 2000;28(2):90–6.



Produto técnico gerado a partir da pesquisa  
"CARACTERIZAÇÃO DO TEMPO SISTÓLICO  
DO DUCTO VENOSO NOS TRÊS  
TRIMESTRES GESTACIONAIS UTILIZANDO  
PARÂMETROS DE COMPLEXIDADE  
SONORA" para título de mestre em cuidados  
intensivos

# DUCTO VENOSO DESCOMPLICADO

GUIA DE INTERPRETAÇÃO E AVALIAÇÃO PARA  
RESIDENTES

CINTHIA FREIRE CARVALHO  
ALEX SANDRO ROLLAND SOUZA

